Tạp chí DA LIỄU HỌC VIỆT NAM

Tạp chí Da liễu học Việt Nam – Bài Báo cáo ca bệnh

TRƯỜNG HỢP CA BỆNH AMYLOIDOSIS HỆ THỐNG

Nguyễn Mạnh Hùng[1,*], Quách Thị Hà Giang[2], Dương Thị Thúy Quỳnh[2]

[1]Trường Đại học Y Hà Nội

[2]Bệnh viện Da liễu Trung ương

** Tác giả liên hệ: Nguyễn Mạnh Hùng; Email: manhhung.98dttn@gmail.com*

DOI:

TÓM TẮT

Bệnh amyloidosis là một rối loạn hiếm gặp xảy ra khi các protein bất thường lắng đọng ở da và các cơ quan nội tạng. Bệnh có thể toàn thân (hệ thống) hoặc khu trú. Toàn thân là dạng bệnh amyloidosis phổ biến nhất, ảnh hưởng đến các cơ quan và nhiều mô. Trong một số trường hợp, bệnh amyloidosis toàn thân có thể gây tổn thương cơ quan đe dọa tính mạng. Bệnh amyloidosis khu trú chỉ ảnh hưởng đến một cơ quan hoặc một phần cơ thể. Các cơ quan hay bị ảnh hưởng như da, tim, thận, gan và dây thần kinh. Điều trị bệnh hiện nay vẫn là một thách thức và cần phối hợp nhiều chuyên khoa. Đây là bệnh không thể chữa khỏi nhưng có thể làm chậm tiến triển của bệnh và làm giảm các triệu chứng. Trong bài này, chúng tôi xin được báo cáo một trường hợp bệnh nhân nam 81 tuổi với các biểu hiện của bệnh này.

Từ khóa: *amyloidosis, hệ thống, protein.*

1. ĐẶT VẤN ĐỀ

Bệnh amyloidosis là kết quả của sự lắng đọng các protein sợi beta không hòa tan trong các mô khác nhau. Bệnh amyloidosis có thể mắc phải hoặc di truyền. Bệnh có thể khu trú hoặc toàn thân. Amyloid có thể tích tụ trong da, gan, lách, thận, tim, dây thần kinh và mạch máu, gây ra các hội chứng lâm sàng khác nhau, bao gồm xuất huyết dưới da, sẩn mảng, nốt dưới da, bệnh cơ tim, gan to, protein niệu, phì đại lưỡi, rối loạn chức năng tự chủ, bệnh thần kinh, suy thận, tăng huyết áp và bất thường về giác mạc và thủy tinh thể. Các phương tiện chẩn đoán tùy thuộc vào cơ quan. Điều trị bệnh amyloidosis liên quan đến phương pháp tiếp cận đa chuyên khoa tùy thuộc vào mức độ nghiêm trọng của bệnh và các cơ quan bị ảnh hưởng. Trong bài này, chúng tôi xin được báo cáo một trường hợp bệnh nhân nam 81 tuổi với các biểu hiện của bệnh này.

TCDLHVN-Số 50

2. GIỚI THIỆU CA BỆNH

2.1. Đặc điểm lâm sàng

Bệnh diễn biến gần 1 năm nay, khởi phát bệnh nhân xuất hiện rải rác các nốt ở lưỡi, niêm mạc má, tăng dần kích thước và số lượng. Bệnh nhân đi khám tại nhiều bệnh viện và chẩn đoán: u máu vùng lưỡi, được điều trị cắt tổn thương nhưng tổn thương tái phát với vị trí và tính chất tương tự sau 1 tháng, tổn thương tăng kích thước và số lượng. Cách vào viện 3 tháng, bệnh nhân xuất hiện thêm sẩn mềm vùng khóe mắt, mi mắt, đầu mũi phải, cánh mũi trái kèm đau tại tổn thương, ăn uống mất cảm giác. Bệnh nhân đi khám tại một bệnh viện tuyến dưới được chẩn đoán quá sản niêm mạc miệng, lưỡi chưa rõ nguyên nhân, điều trị kháng sinh, giảm đau, tổn thương không đỡ.

Khám: Bệnh nhân tỉnh, toàn trạng ổn định. Tim đều, T1, T2 rõ. Phổi RRPN rõ, không rale. Tổn thương cơ bản: Các nốt sẩn mềm màu đỏ hồng vùng lưỡi, niêm mạc má 2 bên, ranh giới không rõ, không loét, không chảy máu. Các sẩn màu nâu đỏ vùng mi mắt trên, đầu mũi 2 bên, sờ mềm, kèm đỏ da vùng xung quanh. Cơ năng: Đau tại tổn thương, ăn uống mất cảm giác.

Tiền sử: Tăng huyết áp nhiều năm đang điều trị thuốc thường xuyên.

Hình 1, 2. Hình ảnh lâm sàng của bệnh nhân (Đã được sự cho phép của gia đình bệnh nhân).

2.2. Đặc điểm cận lâm sàng

Công thức máu: HC 4.45 T/l; Hb 104 g/l; BC 6.2 G/l; NEU 2.42 G/l; LYM 2.08 G/l; TC 132 G/l.

Hóa sinh máu: Glucose 5.9 mmol/l; Ure 6.7 mmo/l, Creatinin 99 µmol/l, AST 37 U/I, ALT 29 U/I.

Điện giải đồ: Na 141.8 mmol/l; K 3.4 mmol/l; Cl 106.1 mmol/l

Mô bệnh học tổn thương miệng: Thượng bì: Tương đối bình thường, tăng sắc tố lớp đáy. Trung bì: Lắng đọng chất màu hồng, đồng nhất ở cả trung bì nông và sâu, xâm nhập viêm quanh mạch của bạch cầu đơn nhân. KẾT LUẬN: Hình ảnh hướng tới Amyloidosis.

Nhuộm đỏ Congo: dương tính.

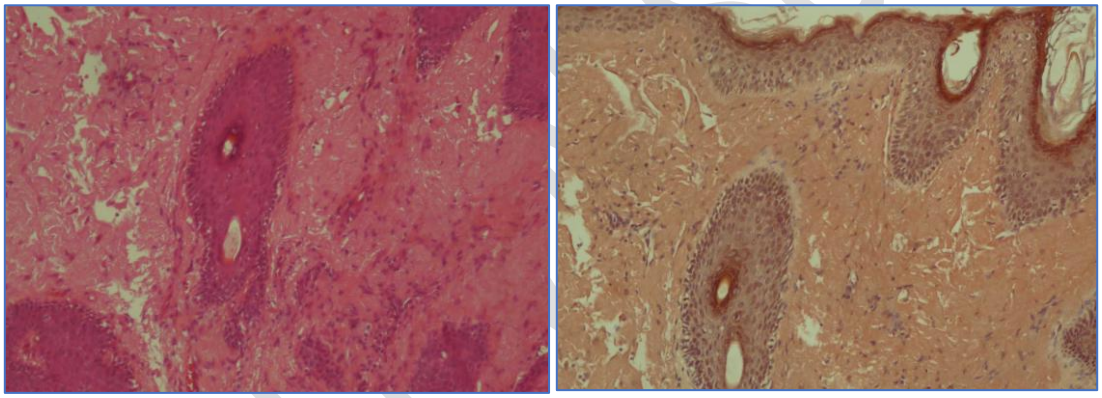

Hình 3, 4. Hình ảnh mô bệnh học nhuộm HE và nhuộm đỏ Congo (+).

Xquang ngực thẳng: chưa phát hiện bất thường.

Siêu âm ổ bụng: Nang thận 2 bên, phì đại tiền liệt tuyến. Gan lách không to.

Nội soi tai mũi họng: kết luận theo dõi u niêm mạc má môi lưỡi

Nội soi dạ dày-tá tràng: viêm phù nền hang vị

Điện tâm đồ: Nhịp xoang không đều, tần số ~ 85 chu kỳ/ phút. Trục trung gian. Hình ảnh sóng T dẹt ở các chuyển đạo ngoại vi.

SA tim: chức năng tâm thu thất trái bảo tồn EF 69%, rối loạn chức năng tâm trương thất trái mức độ nhẹ, van ba lá hở ¼, không tăng áp phổi.

Troponin T hs: 97ng/L; NT-proBNP: 6254 pg/mL.

Free Kappa: 15 mg/L; Free Lambda: 594 mg/L; IgA 28 mg/dL; IgM 3438 mg/dL; IgG 9mg/dL.

Siêu âm hạch: có nhiều hạch nách, bẹn, cổ hai bên, ranh giới rõ, không có bất thường cấu trúc hạch, kích thước hạch lớn nhất 19.9x7 mm.

Trên hình ảnh điện tâm đồ và siêu âm tim của bệnh nhân theo dõi hình ảnh nhồi máu cơ tim. Bệnh nhân được chuyển sang điều trị tại chuyên khoa tim mạch với chẩn đoán Nhồi máu cơ tim / Amyloidosis hệ thống. Do tổn thương mạch vành nhiều nhánh dẫn đến ngừng tuần hoàn và bệnh nhân tử vong sau vài ngày điều trị.

3. BÀN LUẬN

Bệnh amyloidosis hệ thống là một bệnh hiếm gặp trong đó các protein bị gấp sai trở nên kháng lại các quá trình đào thải bình thường của cơ thể. Sự tích tụ của chúng trong các cơ quan của cơ thể dẫn đến chức năng cơ quan bất thường. Tim, gan, thận, thần kinh, phổi và ruột có thể bị ảnh hưởng, và chỉ trong thể amyloidosis chuỗi nhẹ (loại AL) là da bị ảnh hưởng đáng kể.[1]

Bệnh amyloidosis hệ thống được phân loại theo thành phần hóa học của protein bị sai lệch.[1,2] Có hai thành phần của amyloid: Một đơn vị hằng định, thường gặp nhất là amyloid P. Một đơn vị biến đổi như: chuỗi nhẹ immunoglobulin (sản xuất amyloid 'AL'), transthyretin (sản xuất amyloid ATTR), beta 2 microglobulin (Aβ2M) gây ra bệnh amyloidosis hệ thống ở bệnh nhân lọc máu mãn tính.[2]

Viêm mãn tính do tình trạng tự viêm, bệnh tự miễn và nhiễm trùng có thể gây ra amyloid hệ thống thể AA. Điều này không gây ra các dấu hiệu hoặc triệu chứng trên da nhưng có thể được xác định về mặt mô học trong lớp mỡ dưới da. Biểu hiện trên da chỉ phát sinh từ type AL (chuỗi nhẹ amyloid), có liên quan đến chứng loạn sản tế bào plasma, chẳng hạn như bệnh u tủy. Tỷ lệ mắc bệnh là 12 ca trên 1 triệu người mỗi năm và ảnh hưởng đến các nhóm tuổi lớn hơn mà không phân biệt chủng tộc hoặc giới tính.[2] Nhìn chung trên toàn thế giới, bệnh amyloidosis AA phổ biến hơn tất cả các dạng bệnh khác do tỷ lệ mắc bệnh truyền nhiễm cao ở các nước đang phát triển.

TCDLHVN-SỐ 50

Sự lắng đọng ngoại bào của protein amyloid không hòa tan trong các cơ quan bị ảnh hưởng cũng như da và phần phụ gây ra sự phá hủy mô dẫn đến rối loạn chức năng. Tuy nhiên, cơ chế chính xác về cách amyloid được hình thành và lắng đọng vào các mô vẫn chưa được hiểu rõ.

Biểu hiện trên da sẽ khác nhau tùy thuộc vào vị trí lắng đọng amyloid và mức độ phá hủy mô tại chỗ; nó xảy ra ở 30–40% bệnh nhân thể AL[3]. Các biểu hiện thông thường bao gồm: ban xuất huyết, bầm tím dưới da, xuất huyết đặc biệt ở mí mắt và vùng quanh hốc mắt do thành mao mạch dễ vỡ do thâm nhiễm amyloid, có thể khởi phát bởi chấn thương nhỏ và thậm chí ho. Sẩn, mảng hoặc nốt sần bóng như sáp hoặc xuất huyết ở các vùng kẽ như mí mắt, sau tai, cổ, nách và vùng hậu môn sinh dục. Các biểu hiện khác như rụng tóc, loạn dưỡng móng, khuôn mặt thô với sự mất đi của nếp nhăn, lưỡi to phì đại, khô miệng.

Ngoài ra có thể gặp các tổn thương cơ quan khác như sự dày lên của dây thần kinh ngoại biên, gây ra bệnh lý thần kinh và hội chứng ống cổ tay, sự tổn thương của các cơ quan như gan, tim và thận, dẫn đến các biểu hiện khác nhau như suy tim, nhồi máu cơ tim, bệnh cơ tim, suy thận, suy gan, … Ngoài ra còn có thể có các triệu chứng chung như sụt cân, mệt mỏi, khó thở.

Các biến chứng có thể khác nhau tùy thuộc vào vị trí và mức độ ảnh hưởng. Sự liên quan đến da, tóc và móng có thể dẫn đến biến dạng và ảnh hưởng về mặt tâm lý, phì đại lưỡi có thể gây ra các vấn đề về nhai và nuốt, suy cơ quan và tử vong (đặc biệt là suy thận, hội chứng thận hư và bệnh cơ tim).

Các xét nghiệm bao gồm: Xét nghiệm máu bao gồm xét nghiệm máu toàn diện, chức năng gan, thận và phân tích nước tiểu. Điện di huyết thanh (miễn dịch), xét nghiệm chuỗi nhẹ tự do trong huyết thanh, protein Bence Jones trong nước tiểu. Sinh thiết da và nhuộm HE sẽ cho thấy các chất lắng chất màu hồng lớp trung bì trên đến các cấu trúc dưới da. Nhuộm đỏ Congo dương tính. Hóa mô miễn dịch sẽ xác định các loại protein amyloid cụ thể (ví dụ: AL, AA hoặc các loại khác). Giải trình tự gen nên thực hiện khi cần loại trừ bệnh lắng đọng amyloid di truyền dựa trên căn cứ lâm sàng.

Cần xác định tình trạng liên quan đến cơ quan và giai đoạn bệnh để lập kế hoạch điều trị. Đối với chức năng tim, đánh giá nên bao gồm siêu âm tim, NT-proBNP, troponin, ECG, Holter ECG và MRI tim. Đối với chức năng thận, cần đánh giá protein niệu 24 giờ và eGFR. Xét nghiệm chức năng gan và hình ảnh (siêu âm, MRI hoặc CT scan) có thể giúp đánh giá chức năng gan.

TCDLHVN-Số 50

Chẩn đoán phân biệt sẽ phụ thuộc vào các đặc điểm biểu hiện và bao gồm: một số bệnh ngoài da mãn tính bao gồm xơ cứng bì, giả u vàng, … ; rối loạn chảy máu và bệnh scorbut gây ra ban xuất huyết, xuất huyết dưới da; khối u da khác nhau; các rối loạn về tóc và móng.

Điều trị dựa vào thể bệnh và các yếu tố nguy cơ khác nhau của bệnh. Hóa trị liệu liều cao thông thường dùng với melphalan và dexamthasone. Đôi khi có thể ghép tế bào gốc tự thân. Các lựa chọn thay thế như Daratumumab, một kháng thể đơn dòng kháng CD38 trên tế bào plasma và là một phương pháp thay thế mới hơn. Bortezomib, chất ức chế proteasome 26S, gây ra chết có chương trình của các tế bào đang tăng sinh và cũng đang cho thấy một số triển vọng.

ATTR amyloidosis: Transthyretin là một protein được tổng hợp chủ yếu ở gan. Sau khi ghép gan, transthyretin đột biến biến mất khỏi máu và cải thiện bệnh thần kinh.

Liệu pháp hỗ trợ: Điều trị bệnh amyloidosis toàn thân bao gồm liệu pháp hỗ trợ nhằm duy trì chất lượng cuộc sống và ngăn ngừa rối loạn chức năng cơ quan. Nếu bệnh nhân đang trong danh sách chờ ghép tim, họ nên được hóa trị liều thấp do khả năng sống sót cao hơn.

Cắt lách: Một lựa chọn khi thiếu hụt yếu tố X nghiêm trọng dẫn đến tình trạng chảy máu. Thiếu hụt yếu tố X được thấy ở 2,5% bệnh nhân mắc bệnh amyloidosis thể AL[4]. Cắt lách có hiệu quả ở những bệnh nhân bị lách to, nhưng thường không hiệu quả ở những bệnh nhân có lách kích thước bình thường.

Tiên lượng phụ thuộc vào thể bệnh amyloidosis và đáp ứng điều trị. Bệnh amyloidosis toàn thân nếu không được điều trị có thể gây tử vong. Tỷ lệ sống sót phụ thuộc vào các cơ quan bị ảnh hưởng. Nếu tim bị ảnh hưởng, các biến chứng tim mạch làm tăng đáng kể tỷ lệ mắc bệnh và tử vong. Thời gian trung bình từ khi phát hiện bệnh amyloidosis AL toàn thân đến khi tử vong là vài tháng nếu không được điều trị. Một số phương pháp điều trị, bao gồm ghép tế bào gốc và hóa trị, đã đạt được thời gian sống sót là 10 năm[5,6]. Bệnh lắng đọng amyloid ở tim và thận là những đặc điểm tiên lượng kém.[5]

Điều trị bệnh amyloidosis liên quan đến phương pháp tiếp cận đa chuyên khoa. Tùy thuộc vào mức độ nghiêm trọng của bệnh và các cơ quan bị ảnh hưởng, bác sĩ huyết học lâm sàng, bác sĩ tim mạch, bác sĩ thận, bác sĩ bệnh học hoặc các chuyên gia chuyên khoa khác có thể tham gia.

4. KẾT LUẬN

TCDLHVN-Số 50

Bệnh amyloidosis là sự lắng đọng của các protein bất thường trong các mô khác nhau. Bệnh amyloidosis có thể mắc phải hoặc di truyền. Bệnh có thể khu trú hoặc toàn thân. Amyloid có thể tích tụ tích tụ trong các cơ quan khác nhau gây các biểu hiện khác nhau. Các phương tiện chẩn đoán tùy thuộc vào biểu hiện của các cơ quan. Điều trị bệnh amyloidosis liên quan đến phương pháp tiếp cận đa chuyên khoa tùy thuộc vào mức độ nghiêm trọng của bệnh và các cơ quan bị ảnh hưởng. Phát hiện và điều trị sớm giúp tăng tỉ lệ sóng sót và cải thiện chất lượng cuộc sống của bệnh nhân.

TÀI LIỆU THAM KHẢO

1. Flores-Bozo LR, Echevarría-Keel J, et al. Mucocutaneous manifestations in systemic amyloidosis A retrospective analytical study in a tertiary care center. Int J Dermatol. 2019 Sep;58(9):1062–8.
2. Tini G, Vianello PF, Gemelli C, Grandis M, Canepa M. Amyloid Cardiomyopathy in the Rare Transthyretin Tyr78Phe Mutation. J Cardiovasc Transl Res. 2019 Dec;12(6):514-516.
3. Baiardi S, Rossi M, Capellari S, Parchi P. Recent advances in the histo-molecular pathology of human prion disease. Brain Pathol. 2019 Mar;29(2):278-300.
4. Gertz MA, Dispenzieri A. Systemic Amyloidosis Recognition, Prognosis, and Therapy: A Systematic Review. JAMA. 2020;324(1):79–89. doi:10.1001/jama.2020.5493.
5. Marzano AV, Damiani G, Genovese G, Gattorno M. A dermatologic perspective on autoinflammatory diseases. Clin Exp Rheumatol. 2018;36 Suppl 110(1):32–8.
6. Picken MM. The Pathology of Amyloidosis in Classification: A Review. Acta Haematol. 2020;143(4):322–34.

A CASE REPORT OF SYSTEMIC AMYLOIDOOSIS

Hung Manh Nguyen, MD[1,*], Giang Thi Ha Quach, MD[2], Quynh Thi Thuy Duong, MD[2]

[1]*Hanoi Medical University*

[2] *National Hospital of Dermatology and Venereology*

** Corresponding author: Hung Manh Nguyen, MD; Email: manhhung.98dttn@gmail.com*

ABSTRACT

Amyloidosis is a rare disorder that occurs when abnormal proteins deposit in the skin and internal organs. The disease may be systemic or localized. Systemic amyloidosis is the most common form, affecting multiple organs and tissues, and in some cases can cause life-threatening organ damage. Localized amyloidosis affects only a single organ or part of the body. Commonly involved organs include the skin, heart, kidneys, liver, and nerves. Current treatment remains challenging and requires multidisciplinary collaboration. Although the disease cannot be cured, its progression can be slowed and symptoms alleviated. In this article, we report a case of an 81-year-old male patient presenting with manifestations of amyloidosis.

Keywords: *amyloidosis, systemic, protein.*

TCDLHVN-Số 50